

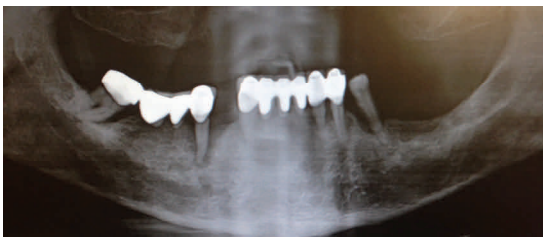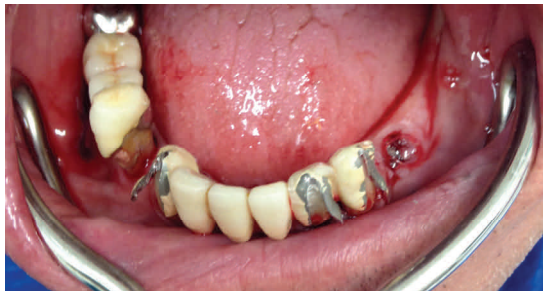## Sommario della pubblicazione

### Riabilitazione Implantoprotetica a carico immediato dell'arcata mandibolare con posizionamento di 6 Impianti Post-Estrattivi

Operatore: Dr. Mariani Attilio libero professionista in Livorno(LI)  
Presso la Cooperativa Odontoiatrica IL SORRISO

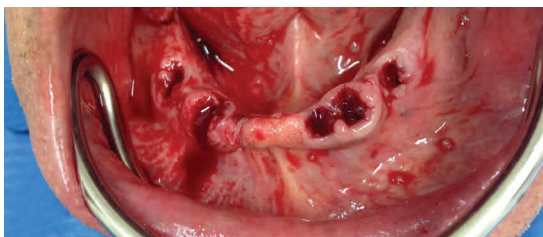
#### Scopo:

Il paziente Maschio di anni 63 si presenta con la seguente situazione. Si decide di riabilitare il paziente con terapia implantare post estrattiva e carico immediato nelle successive 24 ore.



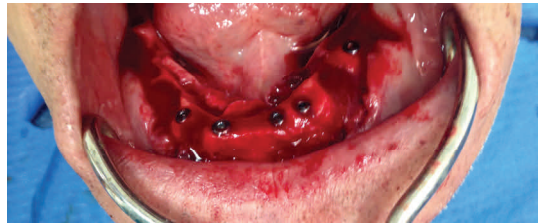#### Metodi e materiali:

Si provvede ad estrazione degli elementi dentali.

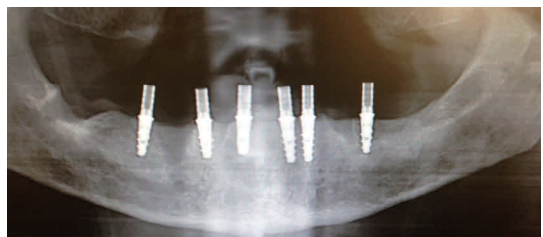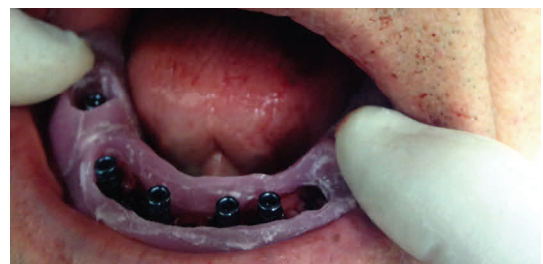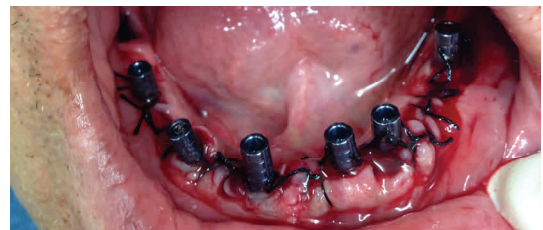


Apertura del lembo a tutto spessore e inserimento di impianti Tiradix.  
Si scelgono impianti di diametro 4 e 4,5 di lunghezze varie. La scelta di questi impianti è dovuta alla geometria delle fixtures che pre-

sentano superficie in SLA è una spira particolarmente aggressiva per garantire una ottima stabilità primaria.

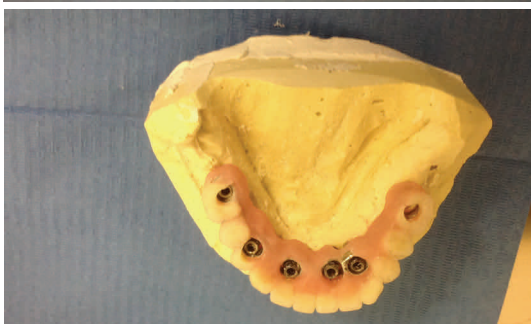
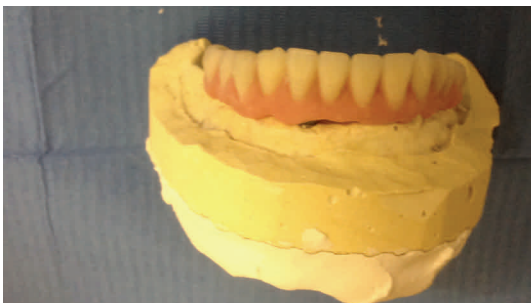

Vengono montati i monconi Diretti 17.103.61.0 con presa d'impronta



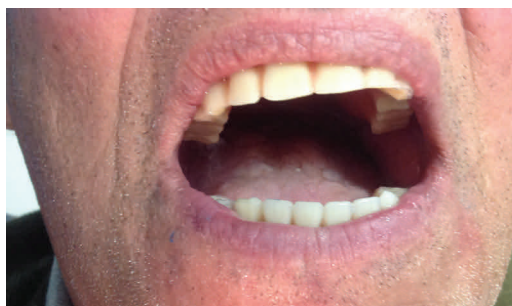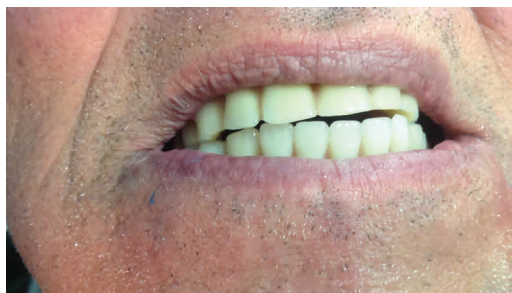## Letteratura TiRADIX

Sul modello in gesso vengono montati gli abutment e si costruisce una protesi avvitata



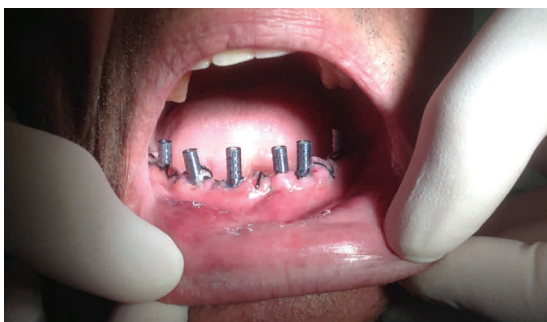### Conclusione:

A distanza di 24 ore dall'inserzione degli impianti si riabilita il paziente con una protesi avvitata su impianti, restituendo al paziente sia l'estetica sia la funzionalità.



### Risultati:

Il giorno seguente il paziente ritorna in studio. Questa la condizione della mucosa a 24 ore dall'intervento



# TiRADIX

SEMPLICITÀ E SICUREZZA

TiRADIX Srl - Via Rovereto 1 - 20871 Vimercate (MB) Italy  
tel +39 039 6612705 - fax + 39 039 6388468 - Email [info@tiradix.it](mailto:info@tiradix.it)