

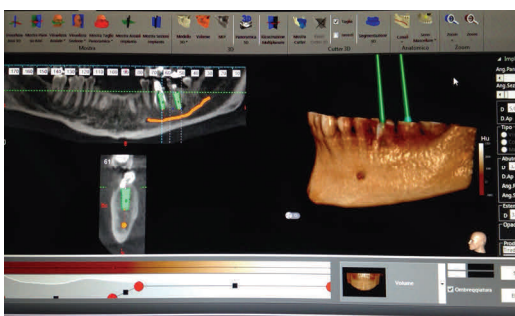
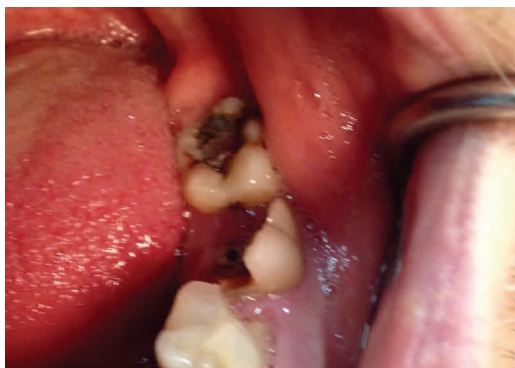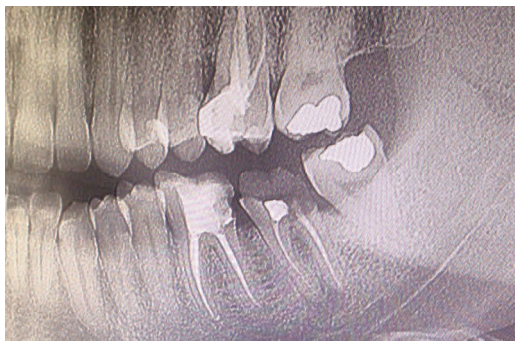
## Sommario della pubblicazione

### Riabilitazione Implantoprotesica con posizionamento di 2 Impianti Post-Estrattivi e Rigenerazione Ossea

Operatore: Dr. Mariani Attilio libero professionista in Livorno(LI)  
Presso la Cooperativa Odontoiatrica IL SORRISO

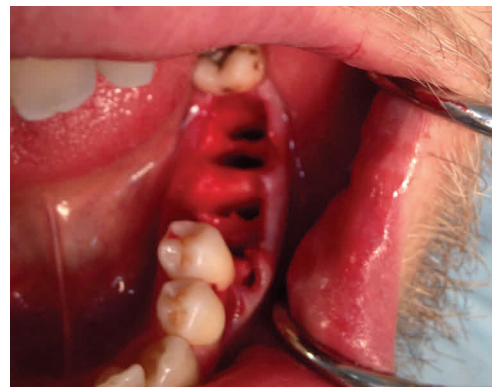#### Scopo:

Il paziente Maschio di anni 35 si presenta con la seguente situazione. Si decide di riabilitare il paziente con terapia implantare post estrattiva e rigenerazione ossea. Si provvede a fare un primo studio di fattibilità e misurazioni mediante un programma computerizzato

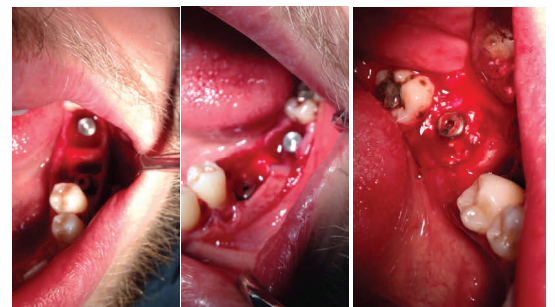

#### Metodi e materiali:

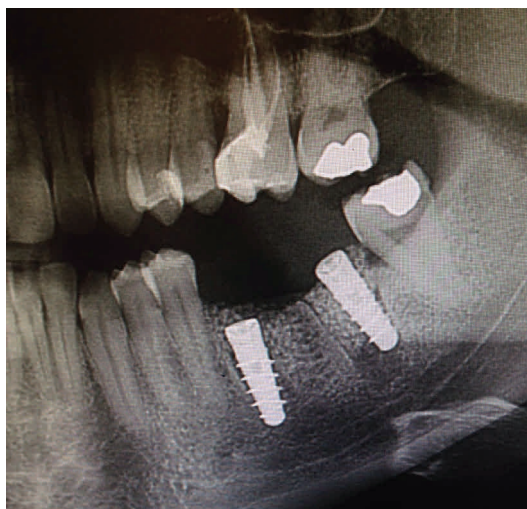
Si provvede ad estrazione degli elementi dentali in zona 36-37, sul 37 era presente una lesione infettiva che veniva rimossa contemporaneamente. Si provvede ad accurata pulizia chirurgica.



Si inseriscono due impianti Tiradix diametro 5,5 lunghezza 14 a geometria conica con superficie in SLA e una spira particolarmente aggressiva per garantire una ottima stabilità primaria. La rigenerazione viene eseguita con del beta fosfato puro multiporoso (Poresorb granulometria 1-2mm). L'ampiezza della lesione ha richiesto l'utilizzo di circa 1,2cc (una confezione).

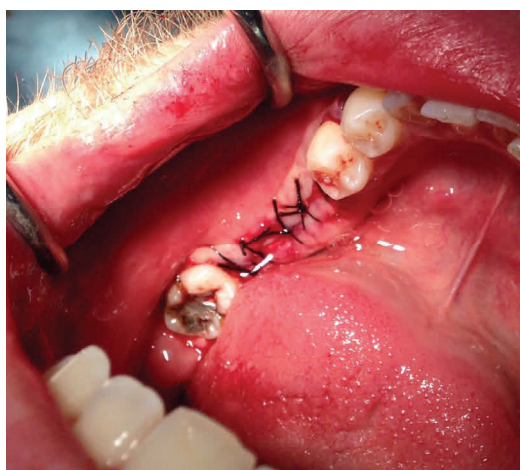

## Letteratura TiRADIX



### Risultati:

Gli impianti vengono sommersi dalla mucosa per mezzo di una accurata sutura.



### Conclusione:

Vista la rigenerazione ossea contemporanea al posizionamento degli impianti si prevede il carico delle fixtures a circa 6 mesi.

# TiRADIX

SEMPLICITÀ E SICUREZZA

TiRADIX Srl - Via Rovereto 1 - 20871 Vimercate (MB) Italy  
tel +39 039 6612705 - fax + 39 039 6388468 - Email [info@tiradix.it](mailto:info@tiradix.it)