

Sommario della pubblicazione

Rigenerazione Inferiore con Poresorb, Plastbone Gel e membrana Epi-Guide

Operatore: Dr. Corbi Sergio libero professionista in Roma

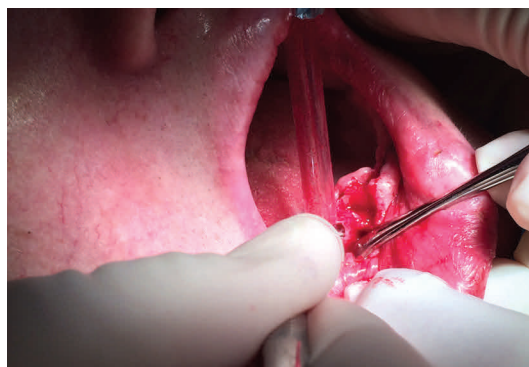
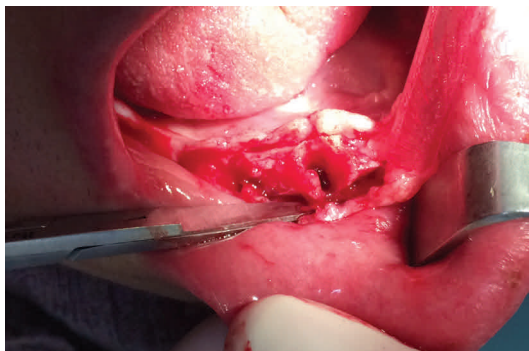
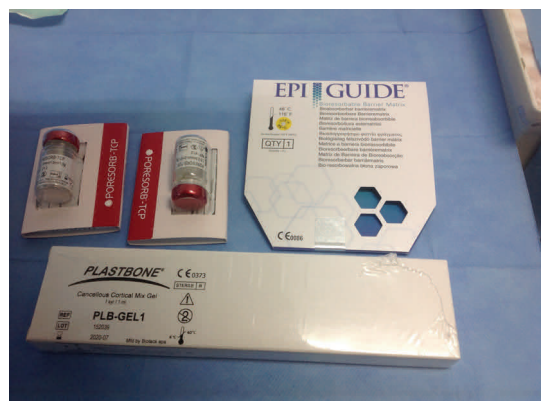Scopo:

La paziente di anni 48 si presenta con l'arcata inferiore edentula, il progetto protesico è rigenerare tale arcata per permettere il posizionamento di 8 impianti con protesi fissa.

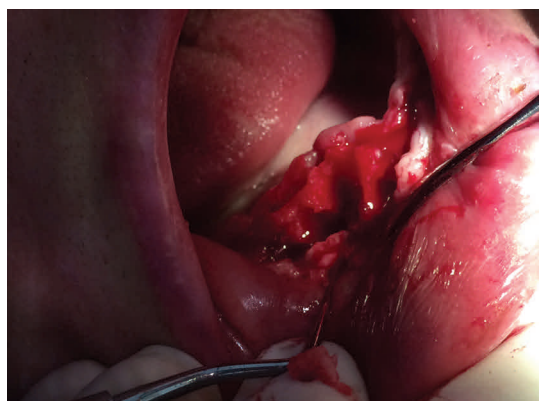
Si decide di rigenerare tale quadrante utilizzando un mix di Poresorb, Plastbone Gel ed Epi-Guide.

Metodi e materiali:

Si decide di iniziare dal quarto quadrante. All'apertura del lembo si presenta una situazione disastrosa, presenza della parete linguale, con perdita della vestibolare e deiscenze importanti nei siti estrattivi.

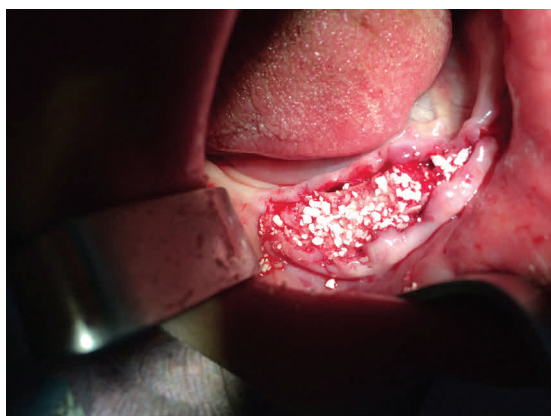

Una volta modellato il lembo e provveduto alla passivazione dello stesso con incisioni parallele del periostio,



si inizia a posizionare il mix di materiale e a coprire il tutto con una membrana suddivisa in due parti per facilitare il posizionamento.

Letteratura TiRADIX



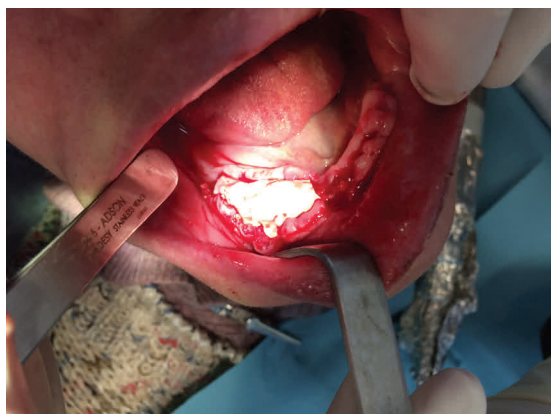Risultati:

Il postoperatorio è stato asintomatico, Il paziente viene congedato con terapia antibiotica, cortisonica a dosi decrescenti.

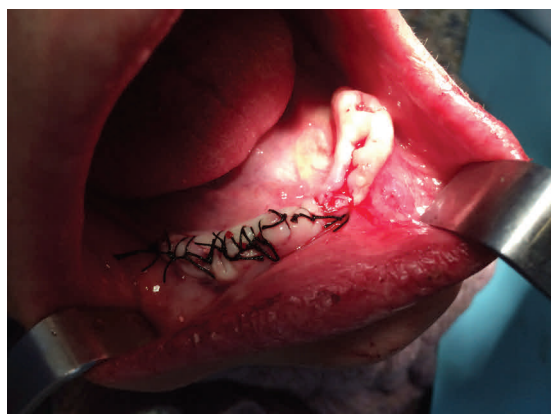A distanza di 12 giorni sono state rimosse le suture e il paziente presentava un lembo completamente chiuso.

Conclusione:

A distanza di circa 6 mesi dall' intervento dopo controllo mediante Dentalscan si provvederà al posizionamento degli impianti che permetteranno una riabilitazione protesica fissa.



Si chiude il lembo con una sutura accurata a punti separati.



TiRADIX

SEMPLICITÀ E SICUREZZA

TiRADIX Srl - Via Rovereto 1 - 20871 Vimercate (MB) Italy
tel +39 039 6612705 - fax + 39 039 6388468 - Email info@tiradix.it