

Sommario della pubblicazione

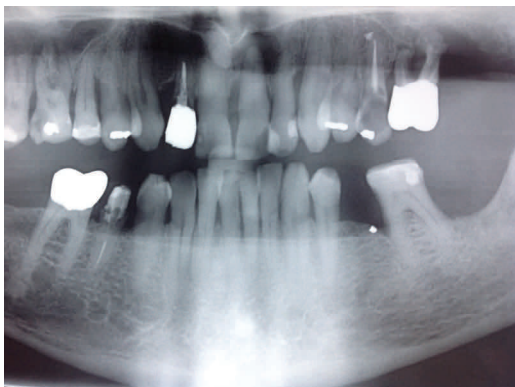
Riabilitazione post-estrattiva a carico immediato

Operatore: Dr. Ho Vhin Xuan libero professionista in Formello (RM)

Scopo:

La riabilitazione di un paziente Maschio di 66 anni che si presenta con numerosi problemi.

Inizialmente si decide di risolvere la problematica sul 22 mediante avulsione dell'elemento dentale e contemporaneo inserimento di un impianto con carico immediato.



Metodi e materiali:

Si provvede ad estrazione dell'elemento dentale con apertura di un lembo chirurgico per valutare la reale situazione, sul 22 era presente una lesione infettiva che veniva rimossa contemporaneamente.

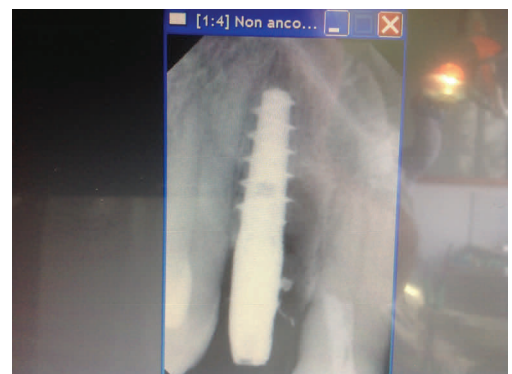Si provvede ad accurata pulizia chirurgica

Si inserisce un impianto Tiradix diametro 4,5 lunghezza 14 a geometria conica con superficie in SLA e una spira particolarmente aggressiva per garantire una ottima stabilità primaria. Per ottenere la maggiore stabilità primaria nella preparazione dell'alveolo

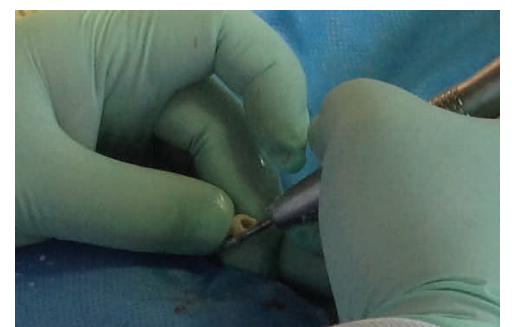implantare si modifica la direzione dell'impianto avendo anche un maggior rispetto della distanza dente impianto dente.

Preparato l'alveolo e inserito l'impianto si nota che i primi 3mm presentano uno spazio tra bordo implantare e cresta inferiore ad 1mm si ritiene inutile provvedere alla rigenerazione ossea.

L'impianto presentava una ottima stabilità primaria e una ottimale inclinazione, si monta il moncone provvisorio.



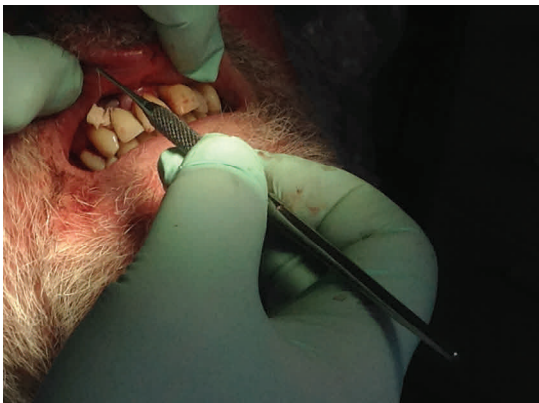Si ribasa e rifinisce la capsula in resina.



Letteratura TiRADIX

Risultati:

Si provvede a bloccare con un cemento provvisorio la parte protesica controllando accuratamente che non ci sia alcun contatto tra provvisorio e antagonista.



Conclusione:

A distanza di circa 6 mesi previa valutazione radiografica e controllo clinico si provvederà ad apporre la capsula definitiva.

TiRADIX

SEMPLICITÀ E SICUREZZA

TiRADIX Srl - Via Rovereto 1 - 20871 Vimercate (MB) Italy
tel +39 039 6612705 - fax + 39 039 6388468 - Email info@tiradix.it