

Sommario della pubblicazione

Riabilitazione Implantoprotesica dell'arcata mandibolare con posizionamento di 3 Impianti Post-Estrattivi

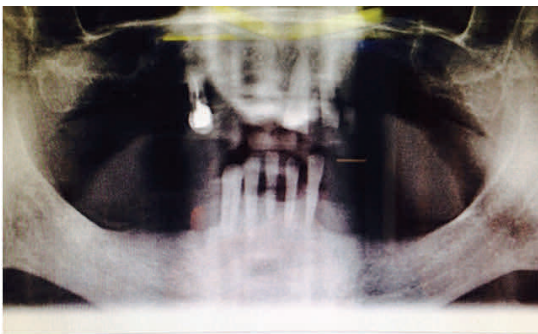
Operatore: Dr. Mariani Attilio libero professionista in Livorno(LI)
Presso la Cooperativa Odontoiatrica IL SORRISO

Scopo:

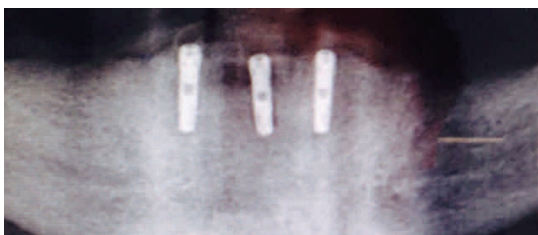
Riabilitazione dell'arcata inferiore in un uomo di 67 anni portatore di scheletrato. Posizionamento di una protesi mobile ancorata a 3 impianti con l'ausilio di una barra per migliorare il comfort e l'estetica del paziente.

Metodi e materiali:

Il paziente presentava gli elementi dentali mobili.



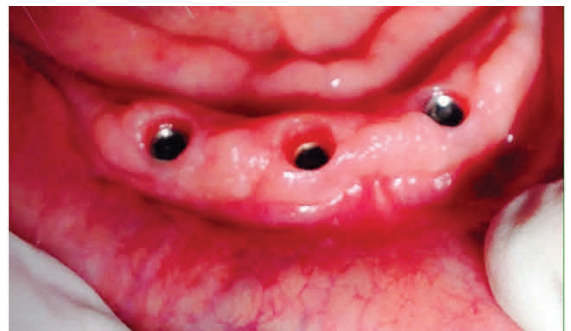Si procede all'estrazione dei denti con apertura di un lembo che permette di correggere la cresta ossea quindi si procede alla contemporanea inserzione di 3 impianti Ø 3,3mm della lunghezza di 12mm.



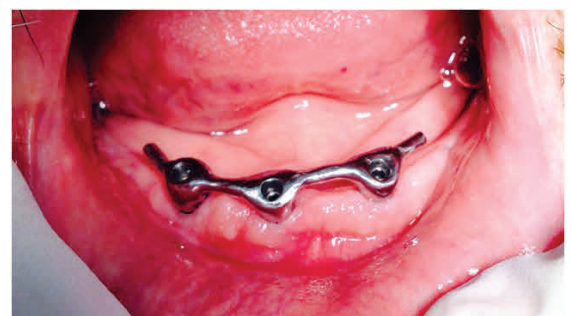La barra viene creata utilizzando tre monconi rotanti per barre Ø 3,3mm.

Risultati:

Dopo 2 mesi dall'inserzione, si procede all'opercolizzazione degli impianti con un mucotomo circolare.



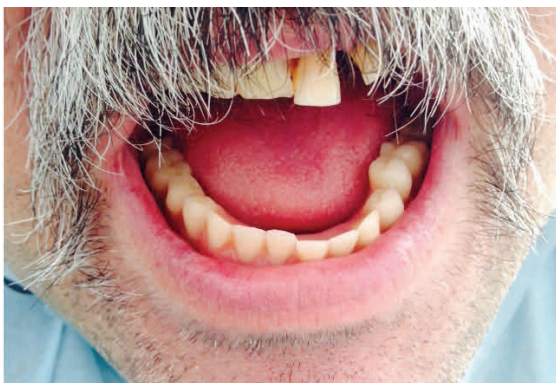
Quindi viene creata mediante fusione la Barra per l'ancoraggio del manufatto protesico.



Letteratura TiRADIX

Conclusione:

Con la costruzione della barra su impianti si garantisce al paziente maggior comfort e una riduzione del riassorbimento osseo.



TiRADIX

SEMPLICITÀ E SICUREZZA

TiRADIX Srl - Via Rovereto 1 - 20871 Vimercate (MB) Italy
tel +39 039 6612705 - fax + 39 039 6388468 - Email info@tiradix.it