

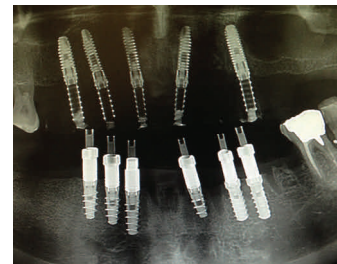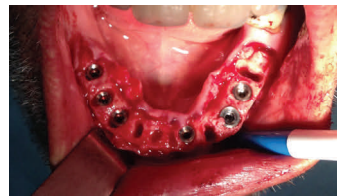
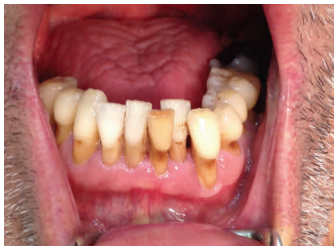Sommario della pubblicazione

Riabilitazione Implantoprotesica dell'arcata mandibolare con posizionamento di 6 Impianti Post-Estrattivi caricati nelle successive 24 ore

Operatore: Dr. Mariani Attilio libero professionista in Livorno(LI)
Presso la Cooperativa Odontoiatrica IL SORRISO
In collaborazione con il Laboratorio LOA di Follonica

Scopo:

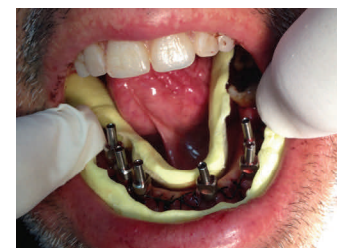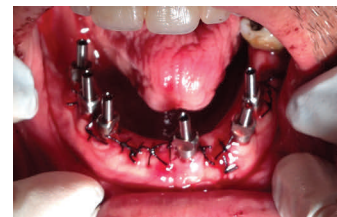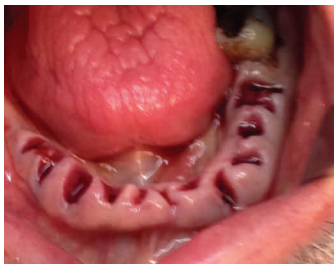Riabilitazione di un paziente Maschio di anni 56 che si presenta con una parodontopatia grave e notevole mobilità degli elementi dentali, con terapia implantare post estrattiva e carico immediato nelle successive 24 ore.



Vengono montati i transfert e presa l'impronta.

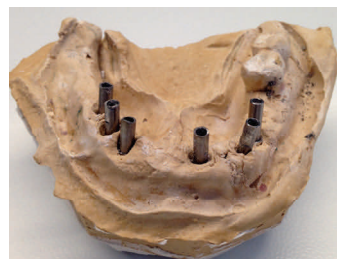Metodi e materiali:

Si provvede ad estrazione degli elementi dentali.



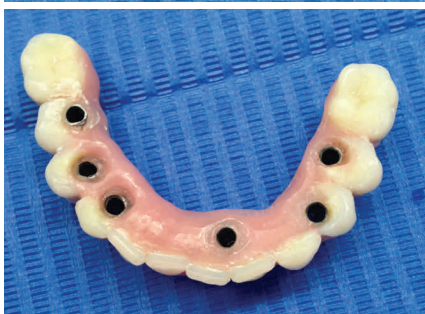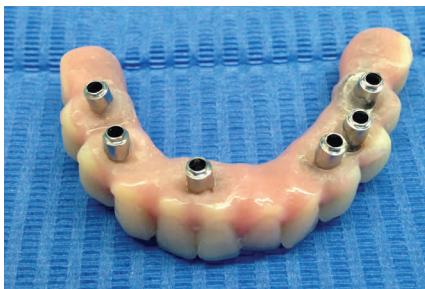Apertura del lembo a tutto spessore e inserimento di impianti Tiradix.

Si scelgono impianti di diametro 4 e 4,5 di lunghezze varie. La scelta di questi impianti è dovuta alla geometria delle fixtures che presentano superficie in SLA e una spira particolarmente aggressiva per garantire una ottima stabilità primaria.



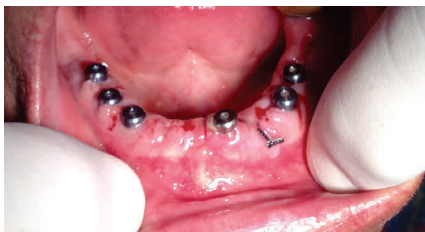Letteratura TiRADIX

Sul modello in gesso vengono montati gli aboutments e si costruisce una protesi avvitata.

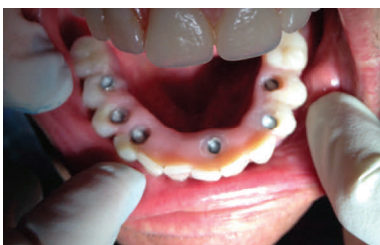

Risultati:

Il giorno seguente il paziente ritorna in studio

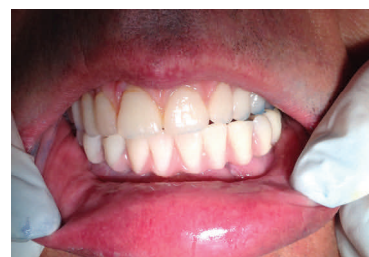
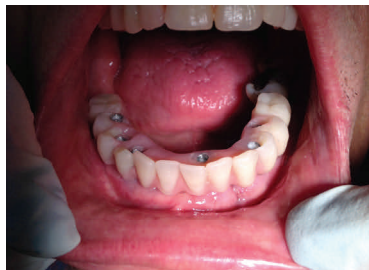
quindi viene posizionata la protesi avvitata preventivamente preparata



Conclusione:

A distanza di 24 ore dall'inserzione degli impianti si riabilita il paziente con una protesi avvitata su impianti, restituendo al paziente sia l' estetica sia la funzionalità.



TiRADIX

SEMPLICITÀ E SICUREZZA

TiRADIX Srl - Via Rovereto 1 - 20871 Vimercate (MB) Italy
tel +39 039 6612705 - fax + 39 039 6388468 - Email info@tiradix.it