

Sommario della pubblicazione

Riabilitazione post-estrattiva Flapless a carico immediato in zona frontale

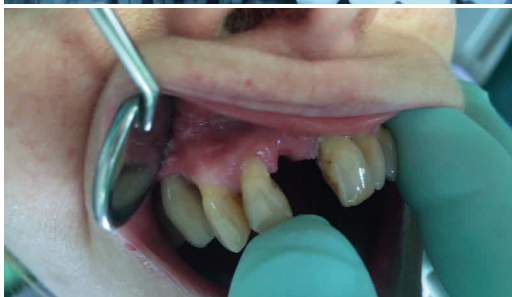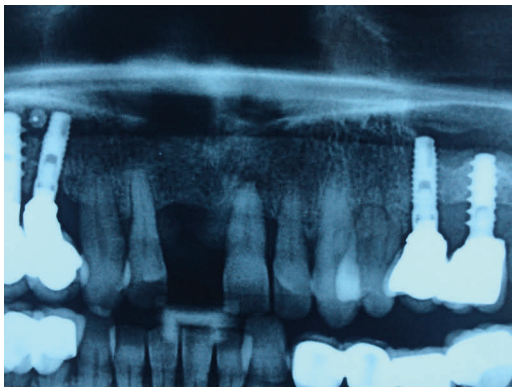
Operatore: Dr. Ho Vhin Xuan libero professionista in Formello (RM)

Scopo:

La paziente femmina di anni 53 si presenta alla nostra osservazione con la seguente situazione: grave situazione parodontale sugli elementi 22-21-12 e protesi mobile con elemento 11. Gli elementi presentano con discreta mobilità. Si decide di riabilitare la paziente con terapia implantare post-estrattiva su 12 e 22 con carico immediato vista la zona estetica e le richieste della paziente.

Gli elementi in 13 e 23 risultano clinicamente stabili, per cui si decide di lasciarli in sede.

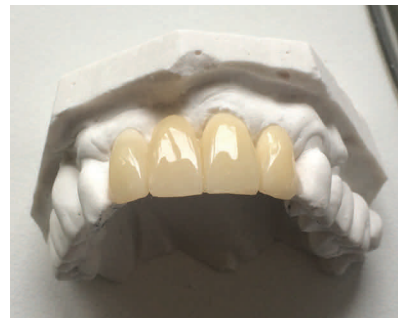La paziente presenta anche altri impianti Tiradix in loco da oltre 12 anni.



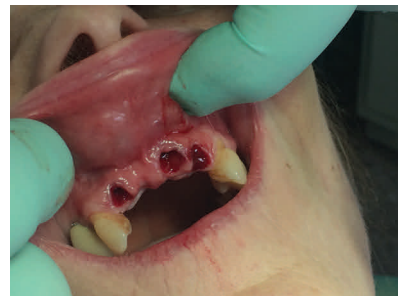Si richiede esame Dentalscan che evidenzia nelle zone candidate all'implantologia osso nativo per una altezza di 12,3mm e spessore di 5,5mm.

Metodi e materiali:

Due giorni prima dell'intervento si provvede a prendere una impronta per costruire un provvisorio in resina presso il Laboratorio Palma di Roma.



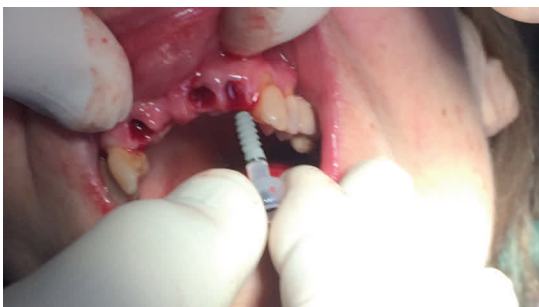Si provvede ad estrazione degli elementi dentali.



Vista la zona estetica e il risultato del Dentalscan si decide di inserire due impianti Tiradix di diametro 4 e lunghezza 12 immediati e senza lembo.

Letteratura TiRADIX

La scelta di questi impianti è dovuta alla geometria delle fixtures che presentano superficie in SLA e una spira particolarmente aggressiva per garantire una ottima stabilità primaria.

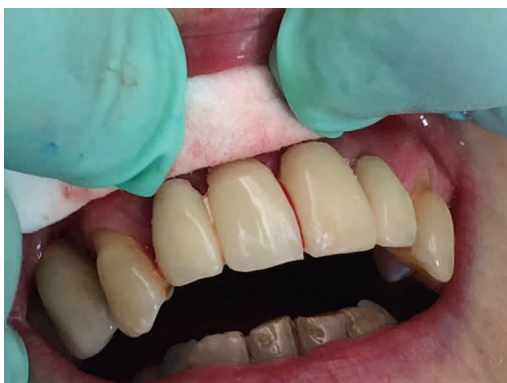

La geometria delle fixtures e la buona qualità dell' osso nativo forniscono una ottima stabilità primaria.

Risultati:

Si posizionano immediatamente due monconi provvisori senza esagono per velocizzare la parallelizzazione degli stessi.

Si esegue ribasatura della protesi provvisoria e successiva cementazione con cemento provvisorio.



Conclusione:

Questa tecnica a cielo chiuso è eseguibile solo dopo accuratissima valutazione tramite esame radiografico specifico: Dentalscan che permette la valutazione di altezza e spessore dell' osso residuo.

La scelta di fixtures particolarmente aggressive garantiscono grande stabilità primaria e permettono la risoluzione con carico immediato.

La paziente ha ottenuto di salvaguardare la zona estetica, con una morbilità estremamente ridotta nelle ore successive all' intervento chirurgico.

A distanza di 6/8 mesi dopo valutazione clinica e radiografica si provvederà alla sostituzione dei monconi e della protesi con una definitiva.

TiRADIX

SEMPLICITÀ E SICUREZZA

TiRADIX Srl - Via Rovereto 1 - 20871 Vimercate (MB) Italy

tel +39 039 6612705 - fax + 39 039 6388468 - Email info@tiradix.it