

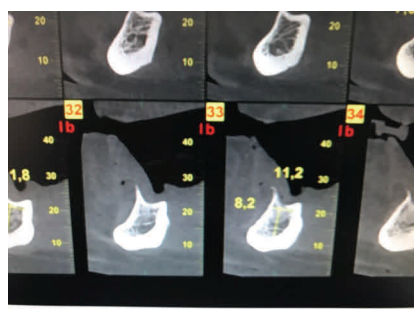
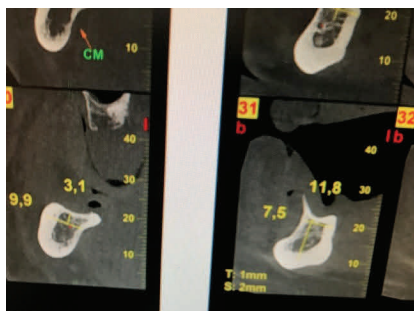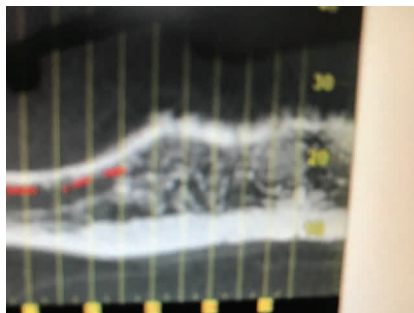
Sommario della pubblicazione

Stabilizzazione di protesi totale inferiore in paziente con gravissima atrofia ossea

Operatore: Dr. Diano Carlo libero professionista in Roma

Scopo:

La paziente di anni 65 portatrice di protesi mobile inferiore da oltre 15 anni si presenta alla nostra osservazione presentando una gravissima atrofia del mascellare inferiore. Dalla immagine radiografica si apprezza il decorso superficiale del canale mandibolare.

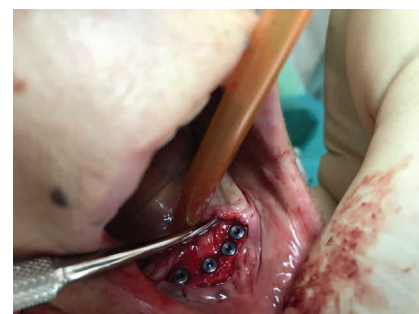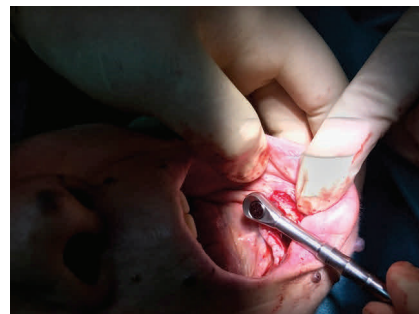


Metodi e materiali:

Si decide di inserire 4 impianti in zona intraforaminale.

Dopo accesso con lembo a tutto spessore, si provvede ad una toeletta chirurgica dei siti Implantari, mediante pinza ossivora con eliminazione del tessuto fibrotico presente.

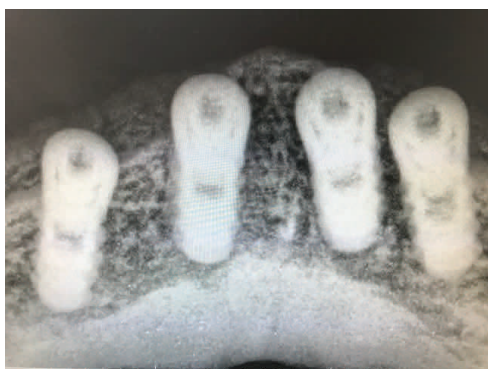Si provvede alla preparazione dei siti chirurgici, l'osso si presenta con una importante corticale, ma una spongiosa di scarsa consistenza. si decide di inserire quattro impianti diametro 4 e lunghezza di 10mm.



Letteratura TiRADIX

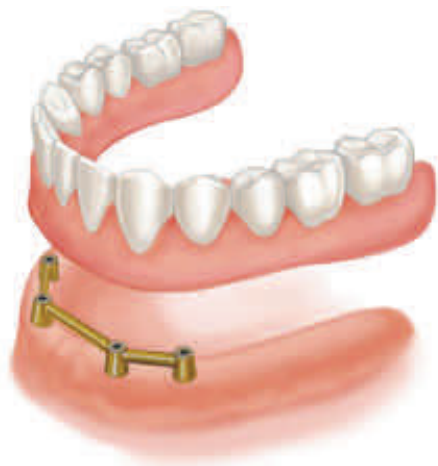Risultati:

Si ottiene un'ottima stabilità primaria,
Si provvede ad una accurata sutura
del lembo.



Conclusione:

L'inserzione dei quattro impianti in zona infra foraminali permetterà tra circa 2 mesi, tempi necessari all'osteointegrazione, di costruire una barra e di una nuova protesi per garantire un ottimo confort alla paziente, nonché detergibilità della barra e dei colletti implantari.



TiRADIX

SEMPLICITÀ E SICUREZZA

TiRADIX Srl - Via Rovereto 1 - 20871 Vimercate (MB) Italy
tel +39 039 6612705 - fax + 39 039 6388468 - Email info@tiradix.it