

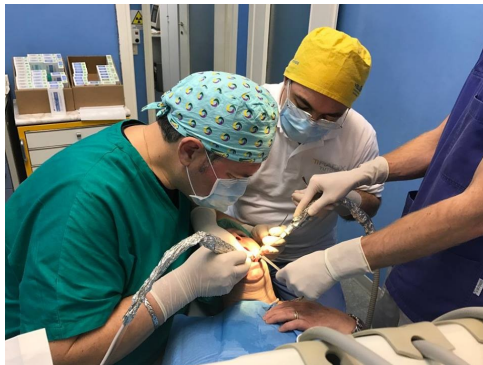Sommario della pubblicazione

Risoluzione fissa superiore e inferiore eseguita durante i Corsi pratici di implantologia a Milano

Operatori: Dr. Ranalletta Marco; Dr. Fallucchi Antonio; Dr. Pratesi Giovanni; Dr. Pedone Vito

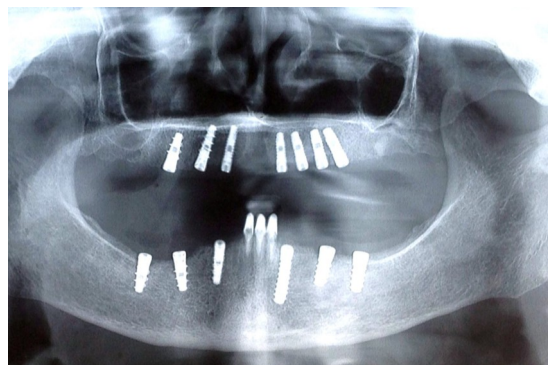
Scopo:

La paziente di anni 75 si presenta alla nostra osservazione con edentulia del mascellare superiore, elementi residui sul mandibolare in 33, 32, 31, 41, 42, 43. Mantenuti adeguati spessori verticali ed orizzontali.



La terza seduta quarto quadrante, con estrazione del 42, 43 con postestrattivo immediato e impianti in 45 e 46.

La quarta seduta terzo quadrante con posizionamento di impianti in zona 32 come postestrattivo immediato, 34, 36.



Metodi e materiali:

Si decide di suddividere la parte chirurgica in 4 sedute differite per ridurre lo stress chirurgico alla paziente.

La prima seduta prevede la soluzione Implantare del primo quadrante.

La seconda seduta prevede la soluzione del secondo quadrante.

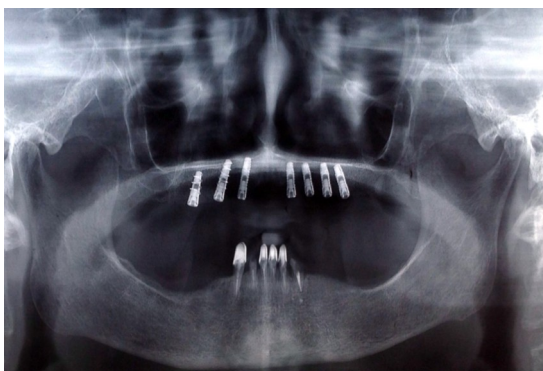
Si è preferito non rimuovere i denti rimanenti per ridurre lo stress della paziente.

Si provvederà alle estrazioni quando gli impianti saranno osteointegrati e permetteranno una protesizzazione fissa.

Risultati:

Posizionati 6 impianti nel mascellare inferiore che dopo circa tre mesi verrà riabilitato con un circolare fisso.

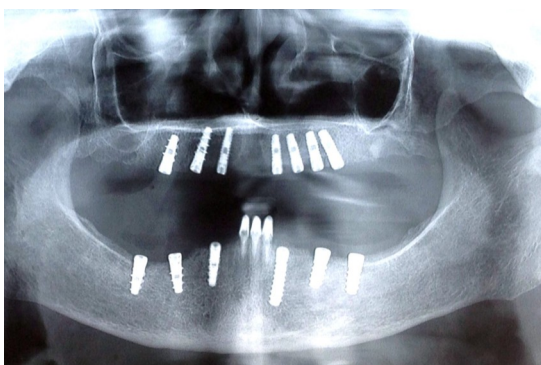
Posizionati 7 impianti sul mascellare superiore che verranno protesizzati dopo circa 4 mesi.



Letteratura TiRADIX

Conclusione:

La paziente sarà riabilitata inizialmente con due circolari provvisori in resina che saranno sostituiti dopo circa tre mesi da quelli definitivi in ceramica, garantendo una qualità di vita molto elevata.



Questa radiografia è stata eseguita per la valutazione radiografica preprotetica.

Gli impianti si presentano tutti in perfette condizioni di osteointegrazione per cui si procede alla fase protesica.

TiRADIX

SEMPLICITÀ E SICUREZZA

TiRADIX Srl - Via Rovereto 1 - 20871 Vimercate (MB) Italy
tel +39 039 6612705 - fax + 39 039 6388468 - Email info@tiradix.it