

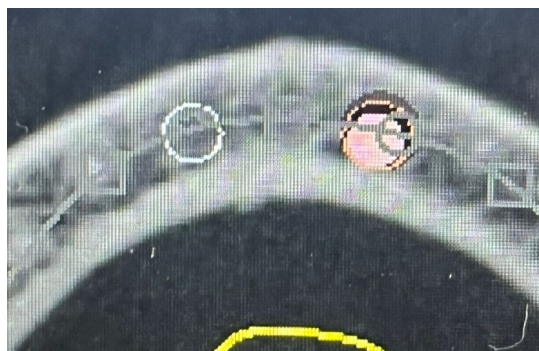
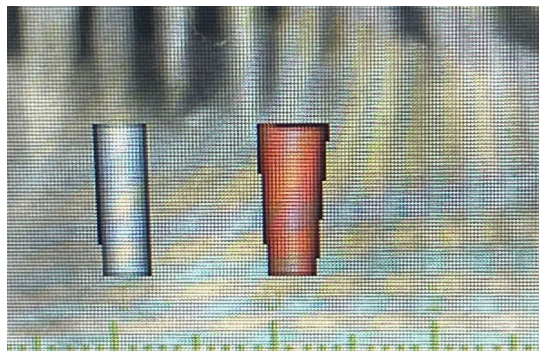
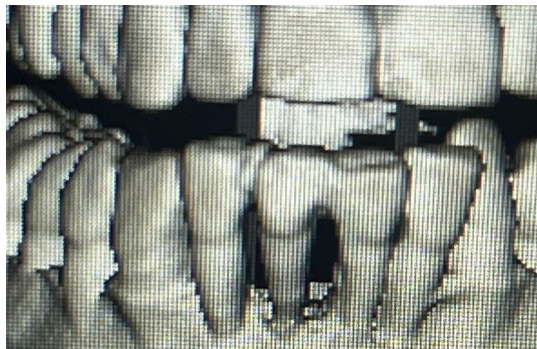Sommario della pubblicazione

Riabilitazione Post Estrattiva con Carico Immediato

Operatore: Dr. Ho Vinh Xuan libero professionista in Formello (RM)

Scopo:

Riabilitazione post estrattiva con carico immediato di una paziente donna di anni 75.



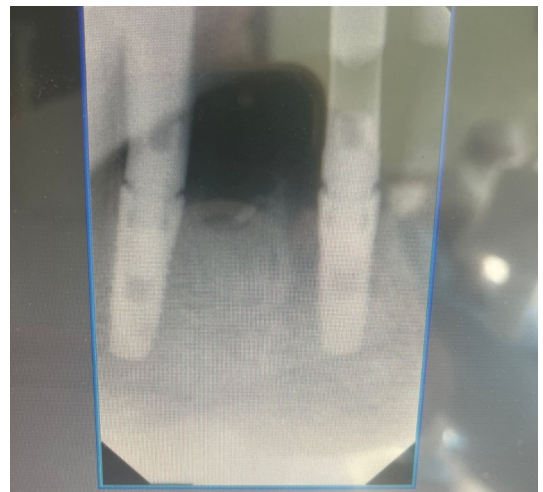La paziente si presenta con compromissione e mobilità degli elementi 31-32-41-42.

Metodi e materiali:

Si provvede alla estrazione dei quattro elementi con contemporanea inserzione di 2 impianti diametro 3,3 e lunghezza 12.

Dopo attento studio della Conebean per ridurre l'impatto sulla paziente e prevedendo un carico immediato gli impianti vengono inseriti con tecnica flapless.

Valutata mediante la funzione del micromotore utilizzato si raggiunge un torque di 47Ncm, superiore al minimo richiesto per effettuare il carico immediato.



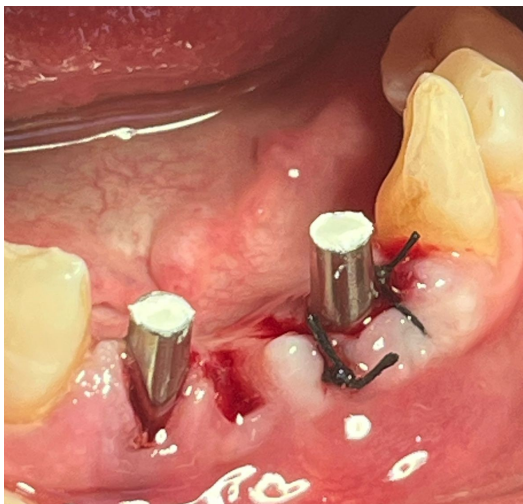
(Il torque richiesto per effettuare un carico immediato deve essere compreso tra 32 e 50Nmc. Misch, Wang Sharawy, Lemons: Rationale for the application of immediate load in implant dentistry)

Letteratura TiRADIX

Sugli impianti vengono montati dei monconi dritti e subito una protesi fissa in resina.

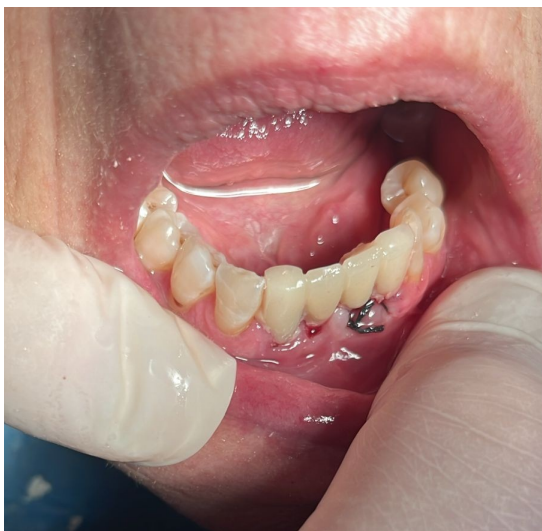Conclusione:

Tra circa 6 mesi previa valutazione clinica e radiografica si provvederà al posizionamento degli elementi definitivi.



Risultati:

Si provvede a bloccare con un cemento provvisorio la parte protesica controllando accuratamente che non ci sia alcun contatto tra provvisorio e antagonista.



TiRADIX
SEMPLICITÀ E SICUREZZA

TiRADIX Srl - Via Rovereto 1 - 20871 Vimercate (MB) Italy
tel +39 039 6612705 - fax + 39 039 6388468 - Email info@tiradix.it